Papilomatosis laríngea

M François

Resumen. – La papilomatosis laríngea es una enfermedad relativamente rara. Es el más frecuente de los tumores benignos de la laringe. Puede poner en peligro el pronóstico vital por obstrucción de las vías respiratorias o malignización. Se han detectado partículas del virus del papiloma humano en estas lesiones. El primer síntoma es siempre la disfonía. Es característico el aspecto clínico de tumor muriforme. La localización preferente es la parte anterior de la glotis y la evolución es muy imprevisible: ciertos pacientes presentan sólo algunas recidivas, mientras que en otros la enfermedad es mucho más agresiva, con recurrencias frecuentes y propagación de los papilomas a la tráquea. En la actualidad no existe ningún tratamiento curativo. Es preciso repetir las laringoscopias para mantener permeables las vías respiratorias mediante la extirpación de los papilomas con pinzas o láser. En ocasiones se necesita recurrir a una traqueotomía provisoria. En las formas graves se prescriben tratamientos coadyuvantes como el interferón α o el indol-3-carbinol.

© 2000, Editions Scientifiques et Médicales Elsevier SAS, París. Todos los derechos reservados.

Introducción

La papilomatosis laríngea es el tumor benigno de la laringe más frecuente en el niño, aunque también puede aparecer en la edad adulta. Sus aspectos clínicos e histológicos se conocen y están bien caracterizados, pero persisten interrogantes relativos a los factores que determinan la aparición de la enfermedad y su evolución, particularmente imprevisible. Algunas formas muy agresivas se propagan a las vías respiratorias inferiores. En estos casos se ha intentado la inmunoterapia, ya que se han encontrado partículas del virus del papiloma humano (VPH) en las lesiones. Por último, se han descrito algunos casos de transformación maligna.

Epidemiología

La enfermedad está presente en todo el mundo, sin diferencias étnicas [32].

Es difícil determinar su incidencia, ya que se dispone de pocos estudios epidemiológicos. En 1978, Quick [27] registró una incidencia de 7/100 000 en la población infantil. Estudios americanos más recientes refieren valores comprendidos entre 5 000 y 25 000 casos de papilomatosis laríngea en los Estados Unidos [2]. Según Cristensen [9], la incidencia en Suecia oscilaba entre 0,2 y 0,7 casos por 100 000 habitantes en 1984. En Dinamarca, Bomholt [4] registró 0,6 casos por 100 000 habitantes en 1988. Pronto se podrá disponer de valores más exactos, al menos en la población infantil, ya que los Estados Unidos establecieron en 1993 un observatorio de los casos pediátricos de papilomatosis laríngea.

Martine François : *Praticien hospitalier, service oto-rhino-laryngologique, hôpital Robert Debré, 48, boulevard Sérurier, 75019 Paris, France.*

En la población infantil no parece haber diferencias entre los niños y las niñas *(cuadro I)*, pero en los adultos se observa un predominio masculino [2, 17, 32].

La edad de aparición de los primeros síntomas es muy variable *(cuadro II)*. Existen algunos casos de comienzo neonatal [6, 8, 27]. Parece existir una distribución bimodal de la edad de aparición de los primeros síntomas: aproximadamente la mitad de los casos comienza en la infancia, entre los 2 y los 5 años; la otra mitad se manifiesta en la edad adulta, aproximadamente entre los 20 y los 30 años [2].

Anatomía patológica

LOCALIZACIÓN DE LAS LESIONES

Se localizan preferentemente en la endolaringe. Las primeras lesiones suelen aparecer sobre el piso de los ventrículos o en las cuerdas vocales. Durante la evolución, las excrecencias papilomatosas pueden extenderse a toda la laringe, sobrepasarla e invadir la hipofaringe y el árbol traqueobronquial *(cuadro III)*. En ocasiones se produce la siembra de papilomas en los labios, el vestíbulo nasal, la cara posterior y el borde libre del velo del paladar, o los pilares. Estas lesiones tienen poca tendencia a extenderse y raras veces recidivan después de la exéresis. No ocurre lo mismo con los papilomas traqueales y bronquiales. Todas estas zonas poseen características histológicas comunes: se trata de uniones entre dos tipos de epitelio que, salvo en el caso de los labios, consisten en un epitelio escamoso y un epitelio ciliado [2, 33].

ASPECTO MACROSCÓPICO

Desde el punto de vista macroscópico, los papilomas se presentan como grupos de elementos de 0,5 mm, grisáceos, blanquecinos o rosados *(figs. 1, 2)*. Las lesiones pueden ser pediculadas o sésiles. A medida que la enfermedad evolu-

Cuadro I. – Distribución de los casos de papilomatosis laríngea en función del sexo.

Autor (año)	Número de casos	Número de niños varones	Porcentaje de niños varones
Traissac (1987) [36]	95 (a + n)	60	63
Cathelineau (1988) [5]	17 (n)	9	53
Mulloly (1990) [23]	27 (a + n)	17	63
Avidano (1995) [1]	34 (a + n)	17	50
Nicollas (1996) [24]	12 (n)	6	50
Klozar (1997) [17]	n: 77 a: 102	- -	50 66
Deunas (1997) [11]	n: 92 a: 34	51 17	55 52
Gabbott (1997) [13]	47 (n)	23	49
Rimell (1997) [29]	19 (n)	8	42
Shikowitz (1998) [32]	81 (a + n)	68	84
Snoeck (1998) [33]	17 (a + n)	10	59

a: adultos; n: niños

Cuadro II. – Edad en el momento del diagnóstico de los pacientes tratados por papilomatosis laríngea.

Autor (año)	Número de casos	Edad mínima	Edad máxima	Edad promedio
Cathelineau (1988) [5]	17	15 meses	9,5 años	5 años y 4 meses
Mulloly (1990) [23]	27	2 años	77 años	-
Avidano (1995) [1]	34	2 años	68 años	6 años
Nicollas (1996) [24]	12	3 meses	10 años	43 meses
Rimell (1997) [29]	19	8 meses	10 años	35 meses
Gabbott (1997) [13]	47	6 meses	21 años	4 años
Shikowitz (1998) [32]	81	4 años	74 años	—
Snoeck (1998) [33]	17	11 años	77 años	44 años

Cuadro III. – Extensión de la papilomatosis en algunas series publicadas.

Autor (año)	Número de casos	Supraglótica	Glótica	Infraglótica	Traqueal
Cathelineau (1988) [5]	17	?	16	?	6
Avidano (1995) [1]	34	?	34	?	9
Nicollas (1996) [24]	12	6	12	5	0

ciona, el aspecto macroscópico puede cambiar debido a la presencia de fibrosis y cicatrices laríngeas.

ASPECTO MICROSCÓPICO

Desde el punto de vista histológico, la proliferación tumoral está constituida por ejes conjuntivovasculares revestidos por un epitelio de tipo escamoso bien diferenciado e hiperplásico [2]. El tumor tiene aspecto arborescente. Los papilomas de la laringe pueden estar recubiertos por una capa córnea,

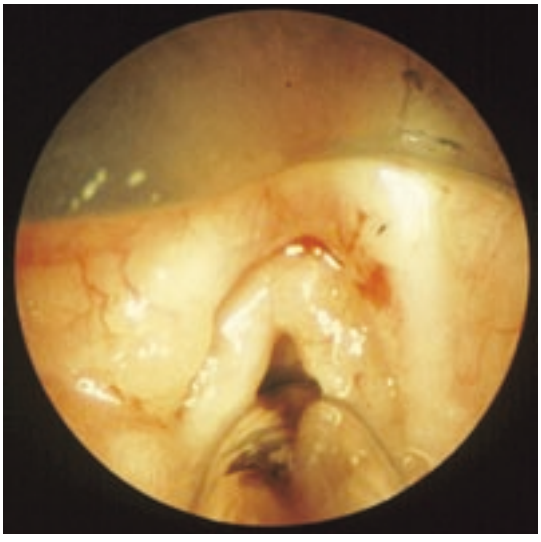

1 *Papilomatosis laríngea.*

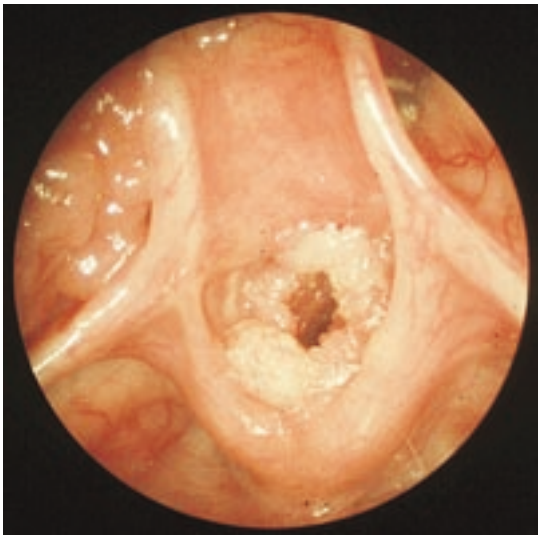

2 *Papilomatosis laríngea más extendida.*

mientras que la mucosa laríngea normal carece de ella. Las células son regulares, las mitosis son poco frecuentes y dispersas, la membrana basal se mantiene íntegra y no se observa invasión del corion. En ocasiones existen atipias celulares, lo que dificulta el diagnóstico diferencial con un epitelioma. Las atipias son tanto más numerosas cuanto más extendida está la enfermedad y más grave es su curso.

Los estudios inmunohistoquímicos han mostrado la presencia de altas concentraciones de receptores del factor de crecimiento epidérmico en las células afectadas [1], así como de proteína p53 [16, 19]. Esta proteína interviene en la regulación de la proliferación epitelial y es muy frecuente encontrar una mutación de su gen codificante en los cánceres humanos. En condiciones normales, la proteína p53 se destruye rápidamente y por ello es indetectable. Su síntesis es muy abundante en los papilomas laríngeos, lo que permite entonces detectarla, pero también en otras lesiones del epitelio laríngeo (nódulos vocales, pólipos). El significado de la presencia de la proteína p53 no está claro: puede ser un indicio de la actividad proliferativa del epitelio o el fruto de una mutación del gen p53, lo que constituiría un factor favorecedor de la transformación maligna [16].

Es posible detectar ácido desoxirribonucleico (ADN) de VPH de los tipos 6 y 11 [13, 29] en las lesiones y también en la mucosa adyacente [20]; en cambio, es excepcional visualizar las partículas víricas [2].

Etiología

ORIGEN HORMONAL

En series antiguas se mencionaba la regresión espontánea frecuente de los papilomas en la pubertad, lo que llevó a postular una causa hormonal. Sin embargo, numerosos autores [4, 8, 36] mostraron la influencia relativamente limitada de la pubertad en la evolución de la enfermedad. Muchas papilomatosis laríngeas que comenzaron en la infancia siguen evolucionando en la edad adulta, tanto en la población masculina como en la femenina.

En fechas recientes se ha reavivado el interés por la hipótesis de la causa hormonal, al comprobarse que el indol-3-carbinol, compuesto que participa en el metabolismo de los estrógenos, resulta eficaz en algunas formas de papilomatosis laríngea [2, 7]. Al modificar el sitio receptor de la hidroxilación del estradiol, el indol-3-carbinol reduce la producción de 16-α-hidroxiestrona y favorece así la producción de 2-hidroxiestrona. En el cáncer de mama, el primero de estos metabolitos ejerce un efecto cocancerígeno, mientras que el segundo tiene una acción protectora. En el contexto de la papilomatosis laríngea, se ha demostrado el efecto protector del indol-3-carbinol en un modelo experimental en el ratón [2].

ORIGEN VIRAL

Se sospechó muy pronto a partir de algunos argumentos indirectos: alteraciones hemáticas (linfocitosis y eosinofilia); presencia, si bien en títulos muy bajos, de anticuerpos antipapilomavirus; y analogía entre la estructura histológica de los papilomas y la de otras lesiones del mismo tipo, como las verrugas cutáneas y los condilomas genitales, de probado origen viral.

Algunos autores, como Uhlman en 1923 e Ishikawa en 1936, lograron reproducir la enfermedad en animales y seres humanos por inoculación. Hace aproximadamente 20 años, se descubrieron partículas virales por microscopia electrónica en los papilomas [2]. Estas partículas redondeadas, de 0,3 a 0,5 nm, se disponen como cristales en los núcleos del 2 al 20 % de las células de la capa superficial del epitelio. Son idénticas a las observadas en las verrugas planas y los condilomas. Se trata de virus de la familia de los papovavirus, más concretamente de los papovavirus A o VPH. En el hombre se conocen más de 90 tipos antigénicamente distintos (con por lo menos un 10 % del genoma diferente), distribuidos en subgrupos según el grado de semejanza genética, el tejido afectado y la capacidad carcinógena. En los papilomas laríngeos se detecta VPV de los tipos 6 u 11. Los virus del subgrupo VPH 6/11 comparten un 85 % del código genético y son poco cancerígenos comparados con los virus de los subgrupos 16/18 y 31/34 [29].

En comparación con las verrugas cutáneas, por ejemplo, los escasos resultados positivos de la búsqueda de partículas víricas por microscopia electrónica parecen indicar que el virus existe en una forma distinta de la forma completa, por ejemplo como un ADN integrado en el ADN de las células huésped, que por lo tanto sólo se replica en el momento de la división celular. En la actualidad, para detectar el ADN viral se emplean técnicas muy sensibles, basadas en la reacción en cadena de la polimerasa (PCR).

Algunos autores han tratado de determinar si la gravedad de la enfermedad podría estar ligada a un tipo viral en particular. Los resultados no son muy concluyentes. Por ejemplo, la serie de Rimell [29], de un total de 19 niños, nueve estaban infectados por el VPH-6, seis lo estaban por el VPH-11 y cuatro lo estaban a la vez por el VPH-6 y el VPH-11. Entre los diez niños infectados por el VPH-11, siete fueron traqueotomizados, frente a sólo dos de los nueve niños infectados únicamente por el VPH-6, lo que parece indicar una mayor agresividad del VPH-11. Sin embargo, esta impresión no se confirma si se consideran las tasas de remisión de la enfermedad, que eran de 7/10 en los niños infectados por el VPH-11 y de 6/9 en los infectados únicamente por el VPH-6.

Varios estudios han mostrado que existe ADN viral a distancia de las lesiones macroscópicas, incluso durante las fases de remisión de la enfermedad [20]. Esto lleva a pensar que la presencia del VPH no es suficiente para que se manifieste una papilomatosis. Es muy probable que intervengan también otros factores, quizá de naturaleza hormonal o traumática. En ocasiones se detecta una coinfección por otro virus, en particular el virus del herpes [29], en pacientes adultos, pero no así en los niños.

Forma de contaminación

Los virus VPH-6 y VPH-11, responsables de la papilomatosis laríngea, se detectan también en los condilomas genitales. Desde hace mucho tiempo se postula la hipótesis de la contaminación infantil por condilomas del cuello uterino durante la gestación o en el momento del parto [1, 2, 30], ya que la aparición habitual de la papilomatosis laríngea infantil en la primera infancia lleva a sospechar una infección neonatal. De hecho, se han descrito casos de papilomatosis neonatal en niños de madres portadoras de condilomas genitales durante la gestación o en el momento del parto. Quick et al [27] señalaron que el 40 % de las madres de 49 niños con papilomatosis laríngea presentaban un condiloma genital durante la gestación y en el momento del parto. Es posible que se produzca una contaminación neonatal, probablemente durante el paso por el conducto del parto. Sin embargo, los condilomas son infinitamente más frecuentes que la papilomatosis laríngea: se estima que casi 40 millones de personas en los Estados Unidos padecen de condilomas genitales, frente a sólo 5 000 a 25 000 casos de papilomatosis laríngea. En Francia, el 3 % de las mujeres en edad fértil están infectadas por el VPH. Aunque la transmisión del VPH al niño a partir de los condilomas genitales de su madre es posible, se trata de un fenómeno excepcional. La actitud, tanto en Francia como en los Estados Unidos, no consiste en proponer una cesárea en caso de condilomatosis cervicouterina, salvo que las lesiones sean sumamente floridas y entrañen peligro de hemorragia o de problemas durante el parto. De todas formas, la cesárea no protegería totalmente al niño del riesgo de transmisión del VPH, que es mínimo, ya que se han descrito casos de papilomatosis laríngea muy precoz en niños nacidos por cesárea [2]. La contaminación intrauterina por vía transplacentaria o hematógena es posible, ya que se ha detectado ADN del VPH en la sangre del cordón umbilical de niños nacidos de madres con condilomas asintomáticos, así como en el líquido amniótico de madres infectadas [2].

Hoy por hoy, se desconoce la forma de transmisión en el adulto. No puede descartarse categóricamente una contaminación en el momento del nacimiento, dado que el virus puede permanecer latente durante mucho tiempo. Tampoco se descarta que en algunos casos se trate de una contaminación durante relaciones sexuales orogenitales con una persona portadora de condilomas genitales.

CONTAGIOSIDAD

La papilomatosis laríngea no se considera una enfermedad contagiosa: no se han descrito epidemias ni casos familiares

(hermanos y hermanas, o cónyuges). Tampoco se han referido casos de papilomatosis laríngea en pacientes en fase avanzada del síndrome de inmunodeficiencia adquirida (SIDA). No deben tomarse medidas de exclusión de la escuela o de cualquier otra colectividad para los niños con papilomatosis laríngea.

OTROS FACTORES

Se han hallado virus de tipo VPH en la mucosa de la laringe de pacientes con papilomatosis laríngea, incluso en remisión. En caso de recurrencia, aun tardía, se detecta siempre el mismo virus [13]. Se desconocen los mecanismos o los factores capaces de desencadenar la reaparición de los papilomas en estos pacientes.

Aparentemente, los traumatismos de la mucosa [10] son uno de los posibles mecanismos desencadenantes. Por ejemplo, Lloyd Harries et al [18] refieren el caso de un niño que se encontraba en remisión y cuya papilomatosis recidivó inmediatamente después de la sección de una brida anterior de la comisura, asociada a calibración de la vía respiratoria con cánula.

Numerosos autores señalan que la traqueotomía es un factor agravante de la papilomatosis, que en estos casos ya no es laríngea, sino laringotraqueal o incluso bronquial [2, 5, 36]. La cánula de traqueotomía traumatiza inevitablemente la mucosa traqueal. La traqueotomía altera el funcionamiento del revestimiento mucociliar y las características del aire que llega a la tráquea. Todo esto contribuye a la formación de placas de metaplasia sobre las cuales pueden desarrollarse los papilomas.

Cuadro clínico

SIGNOS DE ALERTA

El primer signo de alerta es siempre la disfonía, pero a veces pasa inadvertida en los niños pequeños, en los que no se le concede importancia, lo que implica retrasos en el diagnóstico. La voz se vuelve amortiguada o ronca. La disfonía varía poco de un día a otro. Ante toda disfonía que persista más de tres semanas, tanto en un niño como en un adulto, se debe consultar a un especialista para una exploración de la laringe.

Otros signos de alerta pueden ser la tos seca [30] o, en el lactante, el estridor [2, 26, 30].

El intervalo entre los primeros síntomas y el diagnóstico es a menudo largo, pudiendo llegar a ser de varios meses.

En ocasiones, el médico ve por primera vez al paciente en fase de disnea laríngea. Esta disnea suele ser progresiva, pero puede descompensarse rápidamente en el curso de una rinofaringitis [10].

EXPLORACIÓN CLÍNICA

La laringe puede explorarse mediante un espejo o un fibroscopio. El material necesario para una laringoscopia indirecta con espejo es muy sencillo: algunos espejos laríngeos, compresas y un espejo de Clar. Es una exploración muy rápida, que ofrece una visión excelente de la laringe. Sin embargo, no es factible en el lactante por falta de colaboración y porque la laringe está en situación más cefálica y oculta por la base de la lengua. Puede intentarse a partir de los tres o cuatro años, después de dar algunas explicaciones al paciente sobre la forma de respirar durante el examen. Aun así, cuando el reflejo nauseoso es acentuado, puede resultar imposible realizarlo.

La alternativa en el consultorio es la fibroscopia. Si se exceptúan los casos de mala cooperación del paciente, que al debatirse puede extraer el fibroscopio del orificio nasal, esta exploración es más fácil que la exploración con espejo, sobre todo en el niño. Para facilitarla y reducir el dolor al introducir el fibroscopio, debe prepararse la fosa nasal mediante la aplicación de una torunda empapada en una combinación de lidocaína al 5 % y nafazolina, o una pulverización con lidocaína al 5 %.

El aspecto de la laringe es suficiente para llegar al diagnóstico. El estudio anatomopatológico se limita a confirmar la impresión clínica. La biopsia y la determinación exacta de la extensión de la papilomatosis laríngea se realizan en el curso de una laringoscopia en suspensión bajo anestesia general, durante la cual se inicia el tratamiento.

Diagnóstico diferencial

Ante cualquier disfonía crónica, tanto si afecta a un adulto como a un niño, es indispensable explorar la laringe. Esta medida es suficiente en las formas manifiestamente benignas o accesibles al tratamiento médico o a la rehabilitación, como los nódulos de las cuerdas vocales; en todos los demás casos está indicada una laringoscopia directa, al menos con fines diagnósticos. Únicamente el estudio anatomopatológico permite distinguir entre una papilomatosis un poco atípica en el adulto o el niño operado varias veces y un epitelioma.

En el niño pequeño, la disnea laríngea aguda en el curso de una rinofaringitis suele deberse a una laringitis aguda infraglótica. Debe cuestionarse este diagnóstico si la anamnesis revela antecedentes de una disfonía antigua o si la disnea laríngea no mejora en un plazo razonable (menos de 48 horas); en estos casos está indicada una laringoscopia indirecta que muestra los papilomas.

Evolución

La evolución de una papilomatosis laríngea es imprevisible y desconcertante.

REMISIONES

Puede producirse una remisión espontánea, pero es imposible determinar el momento. La enfermedad puede reactivarse después de años de remisión, razón por la cual siempre es difícil asegurarle a un paciente que está curado. Erisen et al refirieron recidivas en adultos 44 y 47 años después de un tratamiento aparentemente satisfactorio de su papilomatosis laríngea juvenil [12].

RECIDIVAS, EXTENSIÓN

Tras la extirpación de las lesiones, incluso cuando ésta es satisfactoria en términos macroscópicos, las recidivas son habituales. Según la frecuencia de las recidivas y la extensión de las lesiones, se distinguen formas benignas y formas graves de papilomatosis laríngea.

En las formas benignas, las recidivas son espaciadas y poco floridas desde el punto de vista clínico. Los pacientes sólo necesitan una o dos laringoscopias anuales. El síntoma cardinal es la disfonía. Estas formas suelen evolucionar hacia la curación, ya sea espontánea o después de algunas sesiones de exéresis de los papilomas.

Junto a estas formas benignas existen otras muy agresivas que recidivan muy rápidamente después de cada sesión de endoscopia, con una clínica muy florida y gran extensión de los papilomas. En estas formas los tumores se propagan a los tres niveles de la laringe, así como a la tráquea y los bronquios. Puede tratarse de una diseminación por contigüidad o por siembra a distancia de los papilomas o los viriones, ya

que se detecta el antígeno viral en las capas superficiales del epitelio. A veces, en las formas graves, para salvar la vida del niño, es indispensable practicar una traqueotomía que, según algunos autores, puede favorecer la diseminación de la enfermedad (entre el 0 y el 42 %, según las estadísticas) *(cuadro IV).* Los niños corren el riesgo de morir por una obstrucción más o menos rápida de las vías respiratorias inferiores. Por otra parte, pueden observarse lesiones pulmonares por siembra papilomatosa directa u obstrucción de los bronquiolos por papilomas, que dan lugar en ambos casos a imágenes radiológicas claras, redondeadas, dispersas y bilaterales *(figs. 3, 4)* [10, 30].

En resumen, cada papiloma evoluciona de manera particular y su curso imprevisible dificulta en gran medida la evaluación del tratamiento.

Algunos autores han estudiado el valor pronóstico del tipo de virus presente en las lesiones, del número de atipias celulares y de la expresión más o menos importante de la proteína p53. En realidad, si bien la expresión de la proteína p53 y el número de atipias celulares aumentan con la gravedad de la enfermedad [19], esto se debe a su correlación con la actividad proliferativa del epitelio, pero estos factores no son predictivos de la posibilidad de lograr la remisión.

TRANSFORMACIÓN MALIGNA

Se han descrito casos de epiteliomas en pacientes con antecedentes de papilomatosis laríngea tratada meses e incluso años atrás *(cuadro V).* No es fácil establecer a ciencia cierta la relación entre la papilomatosis y el desarrollo de un epitelioma. Pero en ciertos casos, la malignización fue muy precoz [6] o el paciente no presentaba ningún otro factor predisponente conocido de cáncer de laringe. En efecto, muchos de estos pacientes no fumaban [6, 8, 15, 28]. En el caso descrito por Sakakura et al [31], los autores demostraron la presencia de VPH-18, de efectos cancerígenos conocidos en el cuello del útero.

La frecuencia de degeneración maligna de los papilomas laríngeos juveniles es baja. Era más alta en el pasado, cuando algunos pacientes recibían radioterapia. En 1964, Majoros observó un 14 % de casos entre 43 papilomatosis irradiadas [2]. Lamentablemente, en aproximadamente el 2 % de los casos la malignización se produce sin antecedentes de radioterapia, a menudo años después del comienzo de la enfermedad; el plazo medio es de 30 años, pero a veces tiene lugar mucho antes: a los 2 años tanto en uno de los pacientes descritos por Colquhoun et al [8] como en otro caso referido por Klozar et al [17]. Se sospecha el diagnóstico en caso de extensión rápida o hemorragias. El diagnóstico histológico es difícil porque la hiperqueratosis y las atipias celulares son frecuentes en las papilomatosis laríngeas de larga evolución y no deben considerarse como un signo de malignización [10]. Por consiguiente, ante la menor duda deben repetirse los estudios anatomopatológicos.

COMPLICACIONES RELACIONADAS CON EL TRATAMIENTO

Las laringoscopias con exéresis o vaporizaciones repetidas de los papilomas dejan a menudo cicatrices en las cuerdas vocales, sobre todo en la comisura anterior [18]. Exponen también al paciente al riesgo de estenosis de las vías respiratorias superiores, que en algunos casos exige una intervención complementaria tras la curación de la papilomatosis laríngea. En la serie de Perkins [26], de 50 niños tratados de papilomatosis laríngea, siete sufrieron una estenosis de las vías respiratorias superiores: glótica posterior en tres casos, infraglótica en uno y múltiple (bronquial, por traqueomalacia y estenosis traqueal postraqueotomía) en tres. Los factores favorecedores de estas complicaciones son la diseminación de los papilomas a la parte posterior de la glotis, el número de endoscopias y también ciertos tratamientos, como las aplicaciones locales de podofilina o la terapia fotodinámica [26]. De estos siete pacientes, cinco fueron sometidos a una laringoplastia, que permitió retirar la cánula de traqueotomía en todos los casos.

Cuadro IV. – Frecuencia de la traqueotomía en algunas series de papilomatosis publicadas.

Autor (año)	Número de casos	Número de traqueotomías	Porcentaje de traqueotomías
Traissac (1987) [36]	95	20	21
Cathelineau (1988) [5]	17	9	52,9
Avidano (1995) [1]	34	5	14,7
Deunas (1997) [11]	125	10	8

3 *Radiografía de tórax de una niña con papilomatosis laringotraqueal muy diseminada e imágenes cavitarias en pulmón.*

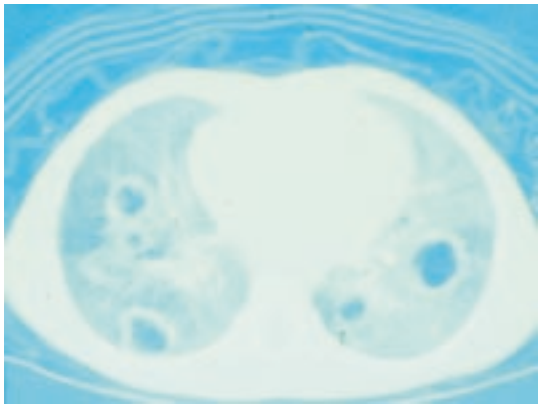

4 *Tomografía computarizada del tórax de la misma niña de la figura 3.*

Tratamiento

Los tratamientos (1) de la papilomatosis laríngea se dividen en dos grupos: tratamientos sintomáticos, fundamentalmente quirúrgicos, y tratamientos con fines curativos, por lo general de naturaleza farmacológica (inhibición química o mejora de la respuesta inmunitaria).

(1) Página de Internet: www.rrpwebsite.org, creada por Michael Green y destinada a los profesionales, pero también al público en general. Contiene respuestas a las preguntas más frecuentes, información actualizada sobre los tratamientos y una relación de los centros que atienden a estos pacientes.

Cuadro V. – Degeneración maligna de la papilomatosis laríngea.

Autor (año)	Sexo	Edad (años) en el momento de la degeneración maligna	Antigüedad de la papilomatosis (años)
Chaput (1989) [6]	M	6	6
Colquhoun (1995) [8]	F F	42 44	2 44
Hasan (1995) [15]	M	35	10
Sakakura (1996) [31]	F	63	11
Klozar (1997) [17]	M F M	81 58 56	8 3 2
Rady (1998) [28]	M	28	Infancia

M: masculino; F: femenino

MÉTODOS

Tratamientos sintomáticos

La exéresis de las excrecencias papilomatosas puede ser espontánea en el curso de esfuerzos de tos si se trata de excrecencias muy pediculadas, como en el caso descrito por Spiegel [34]. En la práctica, los pacientes no llegan a desobstruir suficientemente la laringe y es necesario intervenir por vía endoscópica, con laringoscopia en suspensión y bajo anestesia general.

Intubación

La primera dificultad que plantea este tipo de anestesia es el acceso a la luz de la laringe. Las excrecencias modifican la arquitectura del vestíbulo laríngeo y las referencias anatómicas pueden quedar ocultas o haber sido destruidas por intervenciones anteriores. Por otra parte, algunas excrecencias pediculadas pueden dejar espacio para la respiración espontánea, pero impedir la respiración asistida con mascarilla [35]. Si existe disnea y la fibroscopia muestra una papilomatosis florida, se recomienda preparar cánulas de intubación de distintos diámetros, varias hojas de laringoscopio, broncoscopios rígidos con sus accesorios (fuente de iluminación, fibra de luz fría, prisma, conector del respirador), así como también una caja de traqueotomía. El otorrinolaringólogo debe estar presente en el quirófano en el momento de la inducción. Se instaura la monitorización del ritmo cardíaco y de la saturación transcutánea de oxígeno, que se mantiene después de la recuperación. Se inicia una infusión intravenosa, que también se mantiene una vez despierto el paciente. Se comienza con una inyección de atropina como parasimpaticolítico y antisialagogo. En el niño, se induce la anestesia por inhalación de un anestésico halogenado. De esta forma, la respiración espontánea va siendo relevada progresivamente por una respiración asistida. Antes de inyectar un bloqueante neuromuscular es necesario asegurarse de que es posible aplicar la respiración asistida con mascarilla. En estos casos de intubación difícil es preferible utilizar un solo bloqueante neuromuscular de eliminación rápida. En cuanto la anestesia sea suficientemente profunda y el niño esté bien relajado, se intenta la intubación con una hoja de laringoscopio y una cánula estándar sin balón. Si resulta difícil exponer la laringe, es preciso cambiar de hoja. En caso de que las excrecencias sean muy obstructivas, debe elegirse una cánula más fina. Para localizar la glotis pueden servir de guía las burbujas de aire que aparecen entre las excrecencias de papilomas durante la espiración. En estos casos es decisiva la experiencia del operador en intubaciones difíciles. Ésta es una de las razones por las cuales es aconsejable que estos pacientes sean atendidos en servicios especializados.

Si la intubación fracasa, debe intentarse el regreso a la respiración espontánea para tratar de realizar una intubación sin sedación (ya no es un problema de dolor, sino de vida o muerte). En caso de nuevo fracaso, es preciso eludir el obstáculo mediante una punción intercricotiroidea o intercricotraqueal, una cricotirotomía o una traqueotomía, según los casos. La punción intercricotraqueal y la cricotirotomía son muy difíciles en los niños pequeños porque las referencias anatómicas se visualizan mal; en este caso, si la intubación fracasa es necesaria una traqueotomía [25]. En el niño mayor o el adulto, una alternativa a la traqueotomía o a la cricotirotomía puede ser la *jet* ventilación a través de una punción intercricotraqueal con una cánula de Ravussin, que permite ventilar al paciente mientras se desobstruye la laringe.

Respiración asistida durante la laringoscopia directa

Durante la laringoscopia directa es necesaria una excelente cooperación entre el anestesiólogo y el otorrinolaringólogo. El método de respiración asistida debe elegirse en función de la intervención quirúrgica prevista.

El cirujano puede operar durante períodos de apnea [37], lo cual ofrece la ventaja de dejar la laringe completamente libre. La duración tolerable de la apnea se estima por la evolución de la saturación transcutánea de oxígeno; evidentemente, es tanto más breve cuanto menor es el niño. En un adolescente o un adulto se dispone por lo general de tres a cinco minutos antes de volver a intubar o reanudar la respiración asistida. A continuación, una vez que la saturación de oxígeno es satisfactoria, se retira la cánula y el cirujano puede proseguir con la exéresis o la vaporización de los papilomas.

La *jet* ventilación de alta frecuencia [14] puede administrarse a través de una sonda relativamente fina, insertada en la membrana intercricotiroidea en el caso de los pacientes adultos, o infralaríngea en éstos y en los niños. El cirujano dispone así de una visibilidad muy buena de la laringe. Este método sólo puede utilizarse si la glotis está lo bastante despejada como para permitir una espiración satisfactoria.

Si se opta por la respiración asistida mediante una cánula de intubación, debe seleccionarse una cánula de pequeño calibre para poder trabajar alrededor de ella. En la cirugía con láser se necesita una cánula de intubación especial, completamente metálica o protegida, para evitar que el haz de láser la perfore. La concentración de oxígeno en el aire inspirado (FiO_2) debe mantenerse por debajo del 40 % para reducir el riesgo de ignición [37].

Exéresis de los papilomas con pinza

La reducción del volumen de los papilomas se realiza bajo control visual directo, manteniendo expuesta la laringe con una hoja de laringoscopio. Para dejar libres las manos del cirujano, se fija el laringoscopio mediante un sistema que no se apoye sobre el tórax del paciente (laringoscopia en suspensión) [37]. La utilización de un microscopio quirúrgico con una distancia focal de 400 mm ofrece una excelente visibilidad de los papilomas.

Éstos pueden extirparse con pinzas de microlaringoscopia, destruirse o vaporizarse.

Se han ideado todo tipo de métodos para destruir los papilomas: crioelectrodos, electrobisturíes, cauterización mediante el paso de una corriente eléctrica a través de gas argón ionizado [3] o aplicación de rayo láser, como el láser pulsado de 585 nm [21], que no destruye el epitelio, sino que actúa más en profundidad, sobre la microcirculación. Esta radiación láser es absorbida preferentemente por la oxihemoglobina, por lo que su efecto térmico queda limitado a los vasos sanguíneos. Los papilomas tratados se ennegrecen y luego se necrosan. La primera ventaja de este tipo de radiación es que no causa úlceras epiteliales, por lo que no se produce fibrosis ni atrofia de las

zonas tratadas. La segunda ventaja es que el haz de láser puede ser guiado a través de una fibra introducida en el conducto de instrumentación de un fibroscopio, lo que debería permitir, en las formas limitadas, realizar la intervención en el consultorio y con anestesia local [21].

Vaporización con láser

Otras radiaciones láser vaporizan las lesiones: láser de diodo, láser de CO_2 y láser de argón. El láser de CO_2 [24] tiene una longitud de onda de 10,6 µm y es absorbido por el agua. Los disparos de láser son muy precisos, lo que permite vaporizar selectivamente los papilomas sin afectar a los tejidos sanos adyacentes. Se deben eliminar cuidadosamente los depósitos de carbono a medida que van formándose, dado que son muy refractarios y pueden causar quemaduras más profundas. También deben aspirarse los vapores desprendidos, que contienen ADN viral. Se aconseja a los cirujanos el uso de mascarilla y gafas de protección para evitar el contagio. En realidad, este riesgo es bastante teórico porque probablemente los fragmentos de ADN encontrados no sean suficientes para resultar patógenos. La vaporización deja una zona desepitelizada que cicatriza al cabo de unos días.

El láser de argón actúa especialmente en los tejidos impregnados con una sustancia fotosensibilizante, de la familia de las hematoporfirinas, que debe administrarse por vía intravenosa dos días antes de aplicar el tratamiento con láser [2, 23, 32]. Este producto tiene especial afinidad por los tejidos hiperplásicos (como los papilomas laríngeos) y neoplásicos, en los que se concentra. Cuando es activado por la luz de un láser de la longitud de onda adecuada, las células que lo contienen se destruyen. Lamentablemente, las sustancias fotosensibilizantes tienen efectos secundarios, por lo que durante un período variable según la sustancia y el paciente, que puede llegar a ser de varias semanas, debe evitarse no sólo la exposición al sol sino incluso a la luz del día, o bien protegerse de ella (con prendas de vestir y crema antisolar de protección total para las zonas expuestas).

Recuperación

Si la intubación ha resultado difícil, es preferible no extubar hasta que el paciente esté completamente despierto [35]. La vigilancia en la sala de recuperación debe ser muy estricta porque puede producirse una disnea laríngea por edema posquirúrgico, incluso en las intervenciones con láser. Sin estar especialmente recomendados, los corticosteroides intravenosos no están contraindicados, y pueden mejorar la ventilación [35]. Se aconseja realizar nebulizaciones para mejorar la humectación de la laringe [37]. En caso de disnea puede administrarse epinefrina en aerosol, como en cualquier otro edema laríngeo [37].

■ *Tratamientos con fines curativos*

Se han intentado todo tipo de tratamientos con fines curativos [1, 2, 5, 7, 11, 22, 24, 33, 36]. Dado que la enfermedad sigue un curso muy imprevisible, se debe ser muy cauto en cuanto a la eficacia de cualquier método. Los artículos que informan sobre la eficacia en unos pocos pacientes y con un seguimiento inferior a 10 años no tienen ningún valor científico. Sólo deberían aceptarse los ensayos clínicos protocolizados. Debido a la baja frecuencia de la enfermedad, estos ensayos son forzosamente multicéntricos y el ritmo de inclusión es lento, por lo que se tarda mucho en obtener resultados.

Es posible que algunos tratamientos sean eficaces, en la mayor parte de los pacientes o sólo en algunos de ellos, pero que tengan efectos secundarios importantes que limitan su utilización, como sucede con los retinoides [1, 2]. Estos derivados de la vitamina A intervienen en la diferenciación de las células epiteliales, al limitar la producción de queratina, pero carecen de propiedades antivíricas conocidas. Están indicados en las formas graves de acné. Algunos autores los han utilizado en el tratamiento de las papilomatosis laríngeas graves. Avidano et col [1] los prescriben en dosis de 1 mg/kg/día por vía oral, en dos tomas, durante 6 a 12 meses. Sin embargo, no sólo son poco eficaces (ningún resultado en los cinco pacientes tratados por Avidano et al), sino que además tienen importantes efectos secundarios, en especial la sequedad de la piel y las mucosas (queilitis), que obligan a suspender el tratamiento.

Otros tratamientos son difíciles de aplicar y sólo se realizan en algunos centros, lo que complica la evaluación de su eficacia. Es el caso, por ejemplo, de las autovacunas preparadas a partir de papilomas del propio paciente [36].

En casos desesperados se ha recurrido a los antimetabolitos, cuya eficacia es difícil de demostrar. Con el metotrexato en dosis de 1 mg/kg una o dos veces por semana, Avidano et al [1] obtuvieron una respuesta parcial en tres pacientes con papilomatosis laríngea, pero el seguimiento se limitó a unos meses.

Entre los antivíricos, el aciclovir ha dado resultados contradictorios [2, 33] (en Francia no está autorizada su comercialización para esta indicación). Los obtenidos con la ribavirina son prometedores, pero la experiencia es limitada [33]. En fecha más reciente se ha propuesto un tratamiento local con cidofovir [33]. Estudios experimentales habían mostrado el efecto supresor de este fármaco sobre el crecimiento de tumores provocados por el VPH. Entre 17 pacientes que recibieron una o varias inyecciones intratumorales de una solución de 2,5 mg/ml de cidofovir, Snoeck et al [33] observaron la desaparición completa de los papilomas en 14 de ellos. La papilomatosis recidivó en cuatro casos, pero volvió a responder al tratamiento. Este fármaco puede ser nefrotóxico, pero en aplicaciones locales se tolera muy bien. Hoy por hoy se desconoce el modo de acción de estos antivíricos en la papilomatosis laríngea.

En la actualidad, los únicos tratamientos que han demostrado tener cierta eficacia curativa al cabo de un tiempo suficiente y sin demasiados efectos secundarios, son el interferón α y el indol-3-carbinol.

Interferón α

El interferón utilizado en el tratamiento de la papilomatosis laríngea es el interferón α N1, obtenido por técnicas de ADN recombinante (anteriormente se producía a partir de leucocitos). La actividad antivírica o antiproliferativa del interferón α se debe a su acción sobre la inmunidad. No siempre se tolera bien el tratamiento; los principales efectos secundarios son la astenia, las cefaleas, la febrícula y la alopecia. Los protocolos de administración varían poco de un centro médico a otro [1, 2, 10, 24]. Avidano et al [1] en Florida y Derkay en Virginia [10] inyectan una dosis de carga de 5 MU/m² de superficie corporal durante un periodo comprendido entre 21 y 28 días. Seguidamente, administran, como tratamiento de mantenimiento, la misma dosis tres veces por semana durante 6 meses, vigilando la función hepática (SGOT, SGPT), así como el hemograma y la fórmula sanguínea. De 34 pacientes tratados por Avidano et al [1], en 16 la respuesta fue completa y en 12, parcial. Los resultados parecían mejores en los niños que en los adultos. El esquema terapéutico de Leventhal, seguido por Rimell (in [10]) en Minnesota, consiste en la administración de 4 MU/m² cada dos días durante 6 meses, seguida de una disminución progresiva de las dosis. En Tennessee [10], Thompson prescribe inyecciones de 0,5 MU/m² cada dos días durante una semana, sigue con 0,5 MU/m²/día durante una semana y aumenta luego la dosis a 1 MU/m²/día. En términos generales, algunos pacientes responden bien a este tratamiento y otros no lo hacen en absoluto. Cabe señalar que en Francia, el interferón α sólo puede administrarse como tratamiento compasivo, previa conformidad del laboratorio que comercializa el producto.

Indol-3-carbinol

Es un potente inductor del citocromo P450 que interviene en el metabolismo de los estrógenos. Se encuentra en estado natural en las plantas de la familia de las crucíferas (col, brécol, col de Bruselas, coliflor). Este fármaco anula el efecto proliferativo de los estrógenos sobre los cultivos de células laríngeas. Estudios experimentales en el ratón han mostrado su eficacia en papilomas injertados [2]. Coll et al [7] describieron un caso de mejoría de una papilomatosis laríngea muy florida, en una niña de dos años, mediante el aporte de indol-3-carbinol en forma de jugo de col. En la actualidad se prescribe este tratamiento como forma farmacéutica, en dosis de 200 a 400 mg/día en el adulto y de 100 a 200 mg/día en el niño de menos de 25 kg. Se debería disponer pronto de los resultados de un ensayo clínico multicéntrico [2, 10].

INDICACIONES

En cuanto se establece el diagnóstico hay que hacer saber a los pacientes y sus familias que no existe actualmente ningún tratamiento curativo de la papilomatosis laríngea, que las recidivas son prácticamente constantes tras la exéresis de las lesiones y que la evolución de la enfermedad es muy imprevisible. En algunos pacientes parece remitir después de dos o tres endoscopias, mientras que otros deberán someterse a más de un centenar. No hay forma de prever la duración del proceso. Es frecuente que los pacientes, o sus padres cuando se trata de niños, atraviesen fases de depresión, que es preciso diagnosticar y tratar (apoyo psicológico, tratamiento farmacológico, consulta con un psiquiatra) [2].

Formas leves

En estas formas debe preferirse un tratamiento lo menos enérgico posible, para limitar los efectos secundarios y sus secuelas. Al principio es necesaria una laringoscopia directa para tomar una biopsia que permita confirmar el diagnóstico y precisar la extensión de las lesiones. Algunos autores aconsejan que en esta primera endoscopia se extirpen o se vaporicen todos los papilomas visibles, con la esperanza de erradicar todos los tejidos que puedan albergar el virus [10]. Otros, en cambio, prefieren una actitud más mesurada, argumentando que, en esta fase, el virus probablemente ya esté presente en los tejidos sanos adyacentes [10]. Casi todos los autores coinciden en que debe evitarse un tratamiento demasiado enérgico en ulteriores endoscopias: se debe examinar con regularidad al paciente; la endoscopia sólo está indicada en pacientes con excrecencias voluminosas u obstructivas, evitando llegar, no obstante, al estadio de disnea laríngea [10].

La técnica para reducir el volumen de los papilomas varía según el centro médico. No debe descartarse la exéresis con pinza: además de ser el único tratamiento posible en las regiones del mundo en las que no se dispone de láser (se trata de una enfermedad ubicua), permite conservar un fragmento de tejido tumoral para el estudio anatomopatológico y virológico, y logra desobstruir la laringe mucho más rápidamente que la vaporización con láser. El láser se utiliza para perfeccionar el resultado. Gracias a la gran precisión de los disparos del láser, pueden vaporizarse las lesiones sin afectar a los tejidos adyacentes aparentemente sanos, lo que limita las secuelas. Debe prestarse especial atención a la comisura anterior y, para evitar la formación de una sinequia, en esta zona sólo debe tratarse un lado por sesión [18].

Formas graves

La frecuencia de las endoscopias puede ser muy alta; por ejemplo, algunos pacientes necesitan ser intervenidos cada 15 días. A veces es necesario recurrir a la traqueotomía, pero en cuanto la extensión de las lesiones lo permite debe retirarse la cánula, dado que la traqueotomía propicia la diseminación de los papilomas.

En las formas graves que exigen una o más sesiones mensuales de laringoscopia directa se prescriben tratamientos coadyuvantes: interferón α o indol-3-carbinol [10].

Cualquier referencia a este artículo debe incluir la mención del artículo original: François M. Papillomatose laryngée. Encycl Méd Chir (Editions Scientifiques et Médicales Elsevier SAS, Paris, tous droits réservés), Oto-rhino-laryngologie, 20-705-A-10, 2000, 8 p.

[1] Avidano MA, Singleton GT. Adjuvant drug strategies in the treatment of recurrent respiratory papillomatosis. *Otolaryngol Head Neck Surg* 1995 ; 112 : 197-202

[2] Bauman NM, Smith RJ. Recurrent respiratory papillomatosis. *Pediatr Clin North Am* 1996 ; 43 : 1385-1401

[3] Bergler W, Honig M, Gotte K, Petroianu G, Hormann K. Treatment of recurrent respiratory papillomatosis with argon plasma coagulation. *J Laryngol Otol* 1997 ; 111 : 381-384

[4] Bomholt A. Juvenile laryngeal papillomatosis. *Acta Otolaryngol* 1988 ; 105 : 367-371

[5] Cathelineau L, Pages C, Aubier F, Guimbaud P, Narcy P. Évolution de la papillomatose laryngée de l'enfant, à propos de 17 cas. *Arch Fr Pédiatr* 1988 ; 45 : 387-392

[6] Chaput M, Ninane J, Gosseye S, Moulin D, Hamoir M, Claus D et al. Juvenile laryngeal papillomatosis and epidermoid carcinoma. *J Pediatr* 1989 ; 114 : 269-272

[7] Coll DA, Rosen CA, Auborn K, Potsic WP, Bradlow HL. Treatment of respiratory papillomatosis with indole-3-carbinol. *Am J Otolaryngol* 1997 ; 18 : 283-285

[8] Colquhoun-Flannery W, Carruth JA. Diet-modifies sex hormone metabolism: is this the way forward in recurrent respiratory papillomatosis and squamous carcinoma prophylaxis? *J Laryngol Otol* 1995 ; 109 : 873-875

[9] Cristensen PH, Jorgensen K, Grontved A. Juvenile papillomatosis of the larynx, a 45-year follow-up from the county of Funen, Denmark. *Acta Otolaryngol [suppl]* 1984 ; 412 : 37-39

[10] Derkay CS, Rimell FL, Thompson JW. Recurrent respiratory papillomatosis. *Head Neck* 1998 ; 20 : 418-424

[11] Deunas L, Alcantud V, Alvarez F, Arteaga J, Benitez A, Bopuza M et al. Use of interferon-alpha in laryngeal papillomatosis: eight years of the Cuban national programme. *J Laryngol Otol* 1997 ; 111 : 134-140

[12] Erisen L, Fagan JJ, Myers EN. Late recurrences of laryngeal papillomatosis. *Arch Otolaryngol Head Neck Surg* 1996 ; 122 : 942-944

[13] Gabbott M, Cossart YE, Kan A, Konopka M, Chan R, Rose BR. Human papillomatosis and host variables as predictors of clinical course in patients with juvenile-onset recurrent respiratory papillomatosis. *J Clin Microbiol* 1997 ; 35 : 3098-3103

[14] Grasl MC, Donner A, Schragl E, Aloy A. Tubeless laryngotracheal surgery in infants and children via jet ventilation laryngoscope. *Laryngoscope* 1997 ; 107 : 277-281

[15] Hasan S, Dutt SN, Kini U, Sharifi S, Nalinesha KM, Prasad D. Laryngeal carcinoma ex-papilloma in a non-irradiated, non-smoking patient: a clinical record and review of the literature. *J Laryngol Otol* 1995 ; 109 : 762-766

[16] Ingle RR, Setzen G, Koltai PJ, Monte D, Pastore J, Jennings TA. p53 protein expression in benign lesions of the upper respiratory tract. *Arch Otolaryngol Head Neck Surg* 1997 ; 123 : 297-300

[17] Klozar J, Taudy M, Betka J, Kana R. Laryngeal papilloma, precancerous condition? *Acta Otolaryngol [suppl]* 1997 ; 527 : 100-102

[18] Lloyd Harries M, Juman S, Bailey CM. Recurrent respiratory papillomatosis in the larynx: re-emergence of clinical disease following surgery. *Int J Pediatr Otorhinolaryngol* 1995 ; 31 : 259-262

[19] Luzar B, Gale N, Kambic V, Poljak M, Zidar N, Vodovnik A. Human papillomavirus infection and expression of p53 and c-erbB-2 protein in laryngeal papillomas. *Acta Otolaryngol [suppl]* 1997 ; 527 : 120-124

[20] Maran A, Amella CA, Di Lorenzo TP, Auborn KJ, Taichman LB, Steinberg BM. Human papillomavirus type 11 transcripts are present at low abundance in latently infected respiratory tissues. *Virology* 1995 ; 212 : 285-294

[21] McMillan K, Shapshay SM, McGilligan JA, Wang Z, Rebeiz EE. A 585-nanometer pulsed dye laser treatment of laryngeal papillomas: preliminary report. *Laryngoscope* 1998 ; 108 : 968-972

[22] Mudrak J, Bobak L, Sebova I. Adjuvant therapy with hydrolytic enzymes in recurrent laryngeal papillomatosis. *Acta Otolaryngol [suppl]* 1997 ; 527 : 128-130

[23] Mullooly VM, Abramson AL, Shikowitz MJ. Dihematoporphyrin ether-induced photosensitivity in laryngeal papilloma patients. *Lasers Surg Med* 1990 ; 10 : 349-356

[24] Nicollas R, Triglia JM, Belus JF, Bonneru JJ, Marty JY. Le laser CO_2 en laryngologie infantile. *Ann Otolaryngol Chir Cervicofac* 1996 ; 113 : 243-249

[25] Orr RJ, Elwood T. Special challenging problems in the difficult pediatric airway. *Anesthesiol Clin North Am* 1998 ; 16 : 869-882

[26] Perkins JA, Inglis AF Jr, Richardson MA. Iatrogenic airway stenosis with recurrent respiratory papillomatosis. *Arch Otolaryngol Head Neck Surg* 1998 ; 124 : 281-287

[27] Quick CA, Faras A, Krzyzek R. Etiology of laryngeal papillomatosis. *Laryngoscope* 1978 ; 88 : 1789-1795

[28] Rady PL, Schnadig VJ, Weiss RL, Hughes TK, Tyring SK. Malignant transformation of recurrent respiratory papillomatosis associated with integrated human papillomatosis type 11 DNA and mutation of p53. *Laryngoscope* 1998 ; 108 : 735-740

[29] Rimell FL, Shoemaker DL, Pou AM, Jordan JA, Post JC, Ehrlich GD. Pediatric respiratory papillomatosis: prognostic role of viral typing and cofactors. *Laryngoscope* 1997 ; 107 : 915-918

[30] Sadikot RT, Andrew AC, Wilson JD, Arnold AG. Recurrent respiratory papillomatosis with pulmonary cystic disease in a child, following maternal genital warts. *Genitourin Med* 1997 ; 73 : 63-65

[31] Sakakura A, Yamamoto Y, Takasaki T, Makimoto K, Nakamura M, Takahashi H. Recurrent laryngeal papillomatosis developing into laryngeal carcinoma with human papilloma virus (hPV) type 18: a case report. *J Laryngol Otol* 1996 ; 110 : 75-77

[32] Shikowitz MJ, Abramson AL, Freeman K, Steinberg BM, Nouri M. Efficacy of DHE photodynamic therapy for respiratory papillomatosis: immediate and long-term results. *Laryngoscope* 1998 ; 108 : 962-967

[33] Snoeck R, Wellens W, Desloovere C, Van Ranst M, Naesens L, De Clercq E et al. Treatment of severe laryngeal papillomatosis with intralesional injections of cidofovir [(S)-1-(3-hydroxy-2-phosphonylmethoxypropyl) cytosine]. *J Med Virol* 1998 ; 54 : 219-225

[34] Spiegel JR, Sataloff RT, Hawkshaw M. Self « treatment » for laryngeal papillomatosis. *Ear Nose Throat J* 1997 ; 76 : 12

[35] Theroux MC, Grodecki V, Reilly JS, Kettrick RG. Juvenile laryngeal papillomatosis: scary anaesthetic! *Paediatr Anaesth* 1998 ; 8 : 357-361

[36] Traissac L, Devars F, Petit J, Portmann D, Papaxanthos M, Benchaqroun L et al. Résultat du traitement de la papillomatose juvénile du larynx, à propos de 158 cas. *Rev Laryngol* 1987 ; 108 : 221-224

[37] Weisberger EC, Miner JD. Apneic anesthesia for improved endoscopic removal of laryngeal papillomata. *Laryngoscope* 1988 ; 98 : 693-697